(Aus dem Anatomischen Institut der Universität Würzburg.
Vorstand: Prof. H. Petersen.)

Untersuchungen über die Regeneration der sensiblen Nervenendigungen nach Vertauschung verschieden innervierter Hautstücke

Inaugural-Dissertation

verfasst und der

Hohen medizinischen Fakultät

der

Bayer. Julius-Maximilians-Universität Würzburg

zur

Erlangung der Doktorwürde

vorgelegt von

Dimitri Kadanoff

aus

Schumen (Bulgarien)

Würzburg.
Buchdruckerei Franz Staudenraus
1926.

96.

Referent:

Herr Prof. H. Petersen.

Meinen lieben Eltern.

UNTERSUCHUNGEN ÜBER DIE REGENERATION DER SENSIBLEN NERVENENDIGUNGEN NACH VERTAUSCHUNG VERSCHIEDEN INNERVIERTER HAUTSTÜCKE.

Von

DIMITRI KADANOFF (Bulgarien).

(Aus dem Anatomischen Institut der Universität Würzburg.
Vorstand: Prof. BRAUS †.)

Mit 14 Textabbildungen.

Inhaltsübersicht.

Seite
1. Problemstellung 248
2. Material und Methoden 252
3. Die normale Innervation der Sohlenhaut des Meerschweinchens und des Kaninchens 254
4. Die normale Innervation des behaarten Teiles der Schnauze vom Meerschweinchen und Kaninchen 259
5. Vergleich der Innervationsunterschiede der Sohle und der Schnauze . . 264
6. Nervenendigungen in den gut eingeheilten Transplantaten von Sohlenhaut in Schnauzenhaut 265
7. Kurze kritische Besprechung der Versuchsergebnisse 275

1. Problemstellung.

Die vorliegenden Untersuchungen beschäftigen sich mit der Ausbildung von Nervenendigungen in Transplantaten, die andere Innervation besitzen als die Implantationsstelle. Herr Prof. BRAUS hatte mir das Problem zu bearbeiten gegeben, ob bei Transplantation von Haut die in dem endgültig eingeheilten Pfropfstück gefundenen Nervenendigungen den Typ der Entnahmestelle beibehalten oder ob durch den Anschluß an die Nervenversorgung der Wirtstelle die Nervenendigungen der letzteren im Transplantat zur Ausbildung kommen.

Die experimentellen Untersuchungen, die von SCHÖNE (31) an weißen Mäusen angestellt wurden, haben zur Aufklärung der Bedingungen für das Anheilen und Fortbestehen des Transplantates besonders beigetragen. Durch diese Untersuchungen ist gezeigt worden, daß die Haare im Transplantat ihre gewöhnliche Wachstumsrichtung beibehalten, so daß sie bei um 180° gedrehten und eingeheilten Transplantaten dem Haarstrich entgegengerichtet wachsen. Die bei der Anheilung des autoplastischen Transplantates in ihm stattfindenden Veränderungen bestehen in der Verklebung der Ränder und des Bodens des Pfropfstückes mit der Wirtstelle und in der Herstellung eines Anschlusses an die Gefäße des Implantationsortes. Die Gewebselemente des Transplantates

bleiben zum Teil erhalten. Soweit sie absterben, werden sie durch lebensfähiges Gewebe des Transplantates selbst ersetzt. Für die Einzelheiten verweise ich auf die ausführlichen Arbeiten von Lexer (24), Schöne (31), Glück u. a.

In der Literatur liegen nur physiologische Untersuchungen über die Sensibilisierung eingeheilter Hauttransplantate vor. Stransky (36) beobachtete nach einiger Zeit die Wiederkehr der Sensibilität in gestielten Hauttransplantaten, wobei die einzelnen Sinnesqualitäten nach verschieden langer Zeit und in verschiedener Stärke wieder auftreten. Ebenso teilen Dubreuil und Noel (15) Beobachtungen über die Herstellung der Sensibilität in frei transplantierten Hautstücken mit. In diesem Falle nimmt die Herstellung der Sensibilität längere Zeit (bis zu 1 Jahr) in Anspruch. Histologische Untersuchungen der regenerierten Nervenendigungen in geheilten Transplantaten fehlen.

Ich ging so vor, daß ich zuerst die Innervation der betreffenden Hautstücke an der Entnahme- und Pfropfstelle untersuchte und dann die Nerven der eingeheilten Transplantate.

In den letzten Jahrzehnten ist durch die Untersuchungen von Retzius, Ruffini, Dogiel, Sfameni, Szymonowicz, Timofejeff u. a. der feinere Bau der sensiblen Nervenendigungen in der Säugetierhaut festgestellt worden. Das Verhalten der Nervenfasern im Innern der verschieden gebauten eingekapselten Endapparate und die einzelnen Formen der nicht eingekapselten Nervenendigungen sind von diesen Autoren genau studiert worden. Diese schon zum größten Teil bekannten und durch eigene Untersuchungen mit Silberimprägnation und mit Methylenblaufärbung nachstudierten Nervenendigungen in der Haut der Versuchstiere liefern die Grundlage für meine Experimente.

Der alte Streit um die periphere oder zentrale Entstehung der Nervenfasern nach Durchschneidung von Nervenstämmen ist noch immer nicht ganz geschlichtet, jedoch geht die Meinung der meisten jetzt wohl dahin, daß ein Auswachsen vom zentralen Stumpf aus erfolge. Ich wollte durch meine Hauttransplantationsversuche die Bedeutung des zentralen und peripheren Nerventeiles für die Regeneration nachprüfen. Gegenüber den gewöhnlichen Regenerationsversuchen kommt der Umstand hinzu, daß die Nervenregeneration bei meinen Experimenten in ein fremdes, durch die Transplantation verändertes Milieu hinein stattfinden muß.

Diese Versuchsanordnung erscheint sehr berechtigt, zumal auch auf dem Gebiete der primären Ausbildung des peripheren Nervensystems während der Embryonalzeit die Transplantation und die Explantation sehr viel zur Klärung der entsprechenden Vorgänge beigetragen hat. Es seien hier die Experimente von Harrison (17), Braus (9), Burrows (10), Ingebrigtsen (19) erwähnt, wodurch erwiesen wurde, daß der

Neuroblast von seinem Zelleibe aus imstande ist die Neurofibrillen des Neuriten zu bilden. Wenn ein im Wachstum befindlicher Neurit von der Zelle getrennt wird, geht er langsam zurgunde (Braus). Es scheint dadurch die zentrogene Theorie eine Stütze erhalten zu haben, doch ist die Geltung dieser Versuche auf embryonale Verhältnisse beschränkt und läßt sich nicht ohne weiteres auf die Regeneration der Nervenfasern beim Erwachsenen übertragen.

Durch die Verpflanzung nervenloser Extremitätenknospen in das Gebiet fremder Nerven kam Braus zu dem Schluß, daß die von den Neuroblasten ausgesproßten Nervenfortsätze ihre richtige Bahn durch die Leitung peripherer Elemente finden. Diese Versuche, die nicht ohne weiteres auf die Verhältnisse der Nervenregeneration beim Erwachsenen Anwendung finden können, zeigen uns, daß auch im letzteren Falle die Entscheidung der Fragen bei der Nervenregeneration nur durch Experimente zu erzielen ist.

Die Untersuchungen über die Regeneration der Nervenendapparate nach Durchschneidung peripherer Nerven haben gezeigt, daß die in die alten Bahnen eindringenden regenerierenden Nervenfasern die Endapparate erreichen und sie neurotisieren. Von sensiblen Nervenendigungen ist die Regeneration der Grandryschen und Herbstschen Körperchen des Entenschnabels genauer untersucht. Tamura (39) findet, daß nach Durchschneidung des Nervus infraorbitalis der Ente die neurofibrillären Netze in den Grandryschen und Herbstschen Körperchen degenerieren. Die Tastzellen der Grandryschen Körperchen zeigen nach der Durchschneidung zahlreiche Körnchen in ihrem Protoplasma, die Herbstschen Körperchen hingegen nur unwesentliche Veränderungen im Innenkolben. Die Regeneration tritt schnell ein, so daß keine weiteren Veränderungen in den Körperchen mehr zur Beobachtung kommen; sie geht vom zentralen Nerventeile aus. Die auswachsenden Fasern erreichen die Endkörperchen und bilden ganz unregelmäßige Netze, die den Zellen der Grandryschen Körperchen dicht anliegen und im Innenkolben der Herbstschen Körperchen mit einer Verdickung endigen. Nach Boeke (6), der an demselben Objekt gearbeitet hat, wachsen die regenerierten Fasern intraplasmatisch in die alten Bahnen hinein. Zwischen den Tastzellen der Grandryschen Körperchen angelangt, verbreiten sie sich zu einem neurofibrillären Netz. Aus den Kapselzellen werden zumal neue Grandrysche Körperchen gebildet.

Die bisher besprochene homogene Regeneration der Nervenendigungen gibt wenig Anhaltspunkte für das Studium der isolierten Wirkung des Zentrums und der Peripherie bei der Regeneration, da gleichartige Nerven zur Wiedervereinigung kommen. Boeke (4) hat versucht, die heterogene Regeneration histologisch auszuwerten. Er hat nach Durch-

schneidung des Nervus hypoglossus und des Nervus lingualis den peripheren Stumpf des Lingualis mit dem zentralen Stumpf des Hypoglossus vereinigt, die anderen Nervenendteile wurden exstirpiert. In einer anderen Serie von Versuchen wurde der zentrale Stumpf des Lingualis mit dem peripheren Abschnitt des Hypoglossus vereinigt. In beiden Versuchsserien fanden sich später neue Nervenfasern in dem abgetrennten peripheren Abschnitt. Die neuen Nervenfasern folgten der gewöhnlichen Bahn des peripheren Nervenstückes bis ins Endgebiet hinein. Die Hypoglossusfasern bilden Endigungen in der Mucosa der Zunge und umgekehrt die Lingualisfasern Endigungen an den Muskelfasern. Boeke kommt zu der Schlußfolgerung, daß „bei der Nervenregeneration die Form und Gestalt der ausgebildeten Endorgane im allgemeinen durch die Umgebung bestimmt wird" (4, II, S. 55). Dann fügt er aber zu: „Tatsächlich ist die Eigenart der Nervenfasern bei der heterogenen Regeneration in manchen Fällen ganz entschieden von Einfluß auf die Verästelungsweise" (ebenda S. 42). „Offenbar ist der Einfluß des höher differenzierten Milieus auf die regenerierenden Nervenfasern viel stärker" (S. 56), so z. B. erzwingen die Muskelfasern eine entsprechende Endverästelungsweise der regenerierenden Lingualisfasern. Das fremde Gewebe setzt den einwachsenden Fasern größeren Widerstand entgegen. Durch die schönen Experimente Boekes ist also der Einfluß der Umgebung auf die zur Ausbildung kommenden Nervenendigungen festgestellt, doch war die Wirkung der Eigenart der auswachsenden Nerven nicht ganz zu unterdrücken.

Bei den Boekeschen Versuchen spielt sich die heterogene Regeneration der Nerven in einem intakten Endgebiet ab. Bei meinen Experimenten hingegen regenerieren die Nerven in einem Hautstücke, das selbst der Anheilung und den damit verbundenen Umbauvorgängen unterworfen ist. Es wurden also Hautfelder mit verschiedenen Nervenendigungen gegeneinander vertauscht, um die Beziehungen zwischen Nerv und Endapparat zu studieren. Leider konnten meine Untersuchungen nicht in dem Umfang ausgeführt werden, in dem sie ursprünglich geplant waren.

2. Material und Methoden.

Die Untersuchung wurde an Meerschweinchen und Kaninchen vorgenommen. Ich habe nur autoplastische Transplantationen ausgeführt. Die Autoplastik eignete sich am besten für meine Versuche, denn die Experimente von Schöne, Lexer u. a. zeigen, daß die homoioplastischen Hauttransplantate bei der Anheilung einen hohen Grad von Umbauprozessen unterworfen sind, was bei meinen Versuchen nicht erwünscht wäre.

Als besonders für meine Transplantationsversuche geeignete Hautstellen erschienen mir die Schnauze und die Sohlenhaut, die, wie die

folgenden Ausführungen zeigen werden, verschiedenartige Nervenendigungen besitzen. Die Sohle des Meerschweinchens ist haarlos und besitzt dickes Epithel. Die Sohle des Kaninchens ist behaart, jedoch unterscheiden sich ihre kleinen Haare durch Größe und Form von den Haaren der Schnauze. Am Anfang wurde nur der Austausch von Sohlen- und Schnauzenhaut ausgeführt. Bei diesen Versuchen heilten die in die Sohle transplantierten Schnauzenhautstücke nicht ein. Darauf verzichtete ich auf eine Transplantation in die Sohle. Die Abstoßung des Sohlentransplantates erklärt sich durch die ungünstige Lage und schlechte Blutversorgung, ferner durch den starken Druck eines Verbandes, der an dieser exponierten Stelle sehr gut befestigt werden mußte. Auch da, wo die Transplantate an der Sohle primär anwuchsen, erfolgte einige Tage später durch die Benützung des Beines eine allmählich fortschreitende Nekrose, die die Abstoßung des Transplantates und seinen Ersatz durch Gewebe der Umgebung veranlaßte. Außerdem habe ich auch Hautstücke anderer Körperstellen, die mir dazu geeignet erschienen, zur Transplantation verwendet. Im ganzen habe ich 69 Operationen ausgeführt, davon 34 an Meerschweinchen und 35 an Kaninchen.

Die Meerschweinchentransplantationen verteilen sich wie folgt:

a) Sohlenhaut in die Schnauze 23,
b) Schnauzenhaut ausgeschnitten und um 180° gedreht und wieder eingefügt 9,
c) Lippenhaut in die Brusthaut 1,
d) Haut des Lippensaumes mit Haut des lateralen Teiles der Schnauze vertauscht 1.

Die 35 Operationen an Kaninchen sind wie folgt einzuteilen:

a) Schnauzenhaut umgedreht um 180° und wieder eingefügt 4,
b) Sohlenhaut in die Schnauze 12,
c) Schnauzenhaut in die Sohle des hinteren Beines 11,
d) Schnauzenhaut in die Ohrmuschel 1,
e) Haut des äußeren Ohres in die Sohle 2,
f) Sohlenhaut in das Ohr 1.
g) Schnauzenhaut in die Brusthaut 2,
h) Lippensaum in die Brusthaut 1,
i) Schnauzenhaut in die Haut des Rückens 1.

Diesen verschiedenartigen Operationen lag immer dasselbe Prinzip zugrunde, nämlich verschieden aussehende und innervierte Hautstücke zu vertauschen. Die Innervation der Sinushaare ist verschieden von der Innervation der sinuslosen (siehe die Beschreibung der Nerven der Schnauze). Die Sinushaare besitzen reichliche und verschiedenartige Nervenendigungen. Infolgedessen eignen sich für meine Untersuchungen Hautstellen, die Sinushaare enthalten (Schnauzenhaut), zum Austausch mit Hautstellen, die sinuslose Haare haben (Brusthaut, Rückenhaut usw.). Die Anheilung der mit Sinushaaren ausgestatteten Haut (Schnauze) ist sehr schwierig, denn sie braucht eine reiche Blutversorgung. Kommt

diese nicht zustande, so fallen die Transplantate einer fortschreitenden Nekrose anheim. In einigen Fällen gelang es mir jedoch, beim Kaninchen Schnauzenhaut mit Sinushaaren zu verpflanzen. Leider gingen die Tiere durch äußere Umstände ein, bevor eine vollständige Regeneration der Nervenendigungen anzunehmen war. Die Verpflanzung der Lippenhaut auf den Rücken gelang leichter. Ich habe leider von dieser Art nur wenige Versuche gemacht, die für die Arbeit nicht verwertet werden können.

Die vorliegende Arbeit beschränkt sich also auf die Ergebnisse der Untersuchung von Sohlenhauttransplantaten, die in der Schnauze vollkommen eingeheilt waren. Es wurden im ganzen 14 Meerschweinchen- und 10 Kaninchentransplantate untersucht.

Die Transplantate wurden nach bestimmter Zeit ausgeschnitten und zum Zweck der mikroskopischen Untersuchung in 10 proz. Formol fixiert. Die Zeit, die nach der Operation abgewartet wurde, war so berechnet, daß eine Regeneration anzunehmen war. Die Zeit kann, wie folgt, angegeben werden:

1. Meerschweinchentransplantate:

1	Transplantat	104	Tage	nach	der	Operation,
1	„	114	„	„	„	„
1	„	133	„	„	„	„
1	„	135	„	„	„	„
2	„	137	„	„	„	„
1	„	140	„	„	„	„
4	„	142	„	„	„	„
1	„	145	„	„	„	„
1	„	165	„	„	„	„
1	„	370	„	„	„	„

2. Kaninchentransplantate:

7	Transplantate	75	Tage	nach	der	Operation,
3	„	135	„	„	„	„

Die fixierten Stücke wurden mit den Silberimprägnationsmethoden weiter behandelt. Auf die Technik brauche ich hier nicht weiter einzugehen, da ich auf eine von meinen Arbeiten hinweisen kann (Kadanoff, 21). Außerdem wurde die Pyridinmethode Bielschowskys angewandt.

3. Die normale Innervation der Sohlenhaut des Meerschweinchens und des Kaninchens.

Die Nervenendigungen in der Fußsohle des Menschen und einiger Säugetiere, wie Katze, Hund und Affe sind von Ruffini (29), Crevatin, Dogiel, Sfameni u. a. untersucht worden. Die Innervation der Sohlenhaut des Meerschweinchens und des Kaninchens muß getrennt für die beiden Tiere beschrieben werden, da hierin Unterschiede bestehen.

Die Sohle des Meerschweinchens ist haarlos. Das Epithel der Haut ist dick und dem Epithel der Sohlenhaut des Menschen ähnlich. Das Corium bildet hohe Papillen. An gewissen Stellen, wo sich dicke Ballen finden, ist reichliches Fettgewebe eingelagert. Die Oberfläche der Sohle

besitzt dadurch ein ganz bestimmtes Relief, das auf dem Transplantate sichtbar blieb.

Die Nerven (siehe Abb. 1[1])) ziehen durch die Tela subcutanea. Sie bilden durch Anastomosen ein tiefgelegenes Geflecht, das dünne Nervenbündel abgibt. Die letzteren verlaufen schräg zu der Oberfläche, erreichen die obersten Schichten des Stratum reticulare corii und bilden dort das feinere subpapilläre Geflecht. Die Stämmchen dieses Geflechtes verlaufen oft parallel zur Hautoberfläche. Von ihm zweigen Fasern ab, die bestimmte Endigungen im Stratum subpapillare und papillare bilden.



Abb. 1. Schnitt durch die normale Sohlenhaut des Meerschweinchens. Verlauf der Nervenfasern. Bielschowskysche Versilberungsmethode. 30 μ. Vergr. 65.
a Epidermis; *b* Corium; *c* Blutgefäß; *d* Nervenbündel, die von dem tiefen Nervenplexus stammen; *e* Nervenfasern, die den subpapillären Plexus bilden; *f* kleines Blutgefäß; *g* Endkolben; *h* freie dendritische Verästelungen an der Basalmembran.

Bei den sensiblen Nervenendigungen in der Fußsohle des Meerschweinchens unterscheidet man zwei Typen: eingekapselte und nicht eingekapselte. Sie liegen:

A. in der Tela subcutanea und in den untersten Schichten des Stratum reticulare;
B. im Stratum subpapillare und in den Papillen selbst;
C. im Epithel.

A. Es wurden die folgenden Nervenendigungen in der Tela subcutanea beobachtet: 1. Typische Vater-Pacinische Körperchen. 2. Kleine

[1]) Die Abbildungen dieser Arbeit sind von dem Präparator des Instituts, Herrn Kunstmaler Hermann Pfeiffer, gezeichnet worden.

Golgi-Mazzonische Körperchen. Von einer Beschreibung dieser schon gut bekannten Nervenendigungen sehe ich ab.

B. Im Stratum subpapillare und papillare sind eingelagert: 1. Einfache und komplizierte Endkolben. 2. Einfache, freie Verästelungen und Schlingen. Gemeinsam mit diesen kommen dünne varicöse Fädchen vor, die mit kleinen Verdickungen endigen.

1. Die einfachen zylindrischen Endkolben kommen häufig vor. Ihre Form ist länglich (siehe Abb. 2). Die Dicke der bindegewebigen Kapseln ist verschieden. Der Innenkolben weist einige Zellkerne auf. Die End-

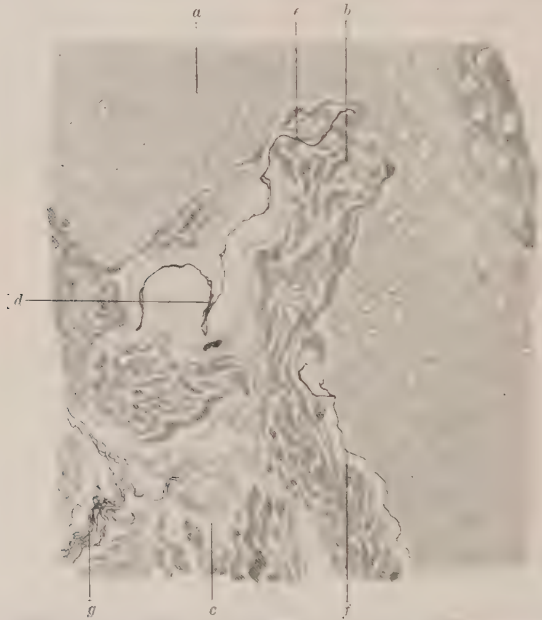

Abb. 2. Nervenendigungen im Stratum papillare der normalen Fußsohlenhaut des Meerschweinchens. Bielschowskysche Versilberungsmethode. 30 μ. Vergr. 350.
a Epidermis; *b* Papille des Corium; *c* Stratum subpapillare; *d* Endkolben; *e* frei endigende Nervenfaser; *f* Endigungen an der Basalmembran; *g* Nervenfasern, die dem subpapillären Plexus angehören.

faser endigt oft verdickt, wobei sie sich in ein fibrilläres Endnetz aufsplittert. Die Unterschiede in der Größe der einzelnen Formen sind nicht erheblich. Es sind hier die Endkolben zu erwähnen, bei denen durch die Spaltung des Achsenzylinders zwei Nervenfasern in dem Innenkolben entstehen. Manchmal werden in dem Innenkolben Schlingen angetroffen. Damit wird der Übergang zu den komplizierteren Endkolben gegeben, die aber nur in kleiner Anzahl beobachtet wurden. Die in einen komplizierten Endkolben eintretende Nervenfaser teilt sich in mehrere Äste, die einen einfachen Knäuel bilden. Häufiger habe ich solche Endkolben in der Fußsohle der Katze gesehen. In diesem Punkt kann ich die

Befunde von Sfameni vollkommen bestätigen, der an demselben Objekt gearbeitet hat[1]).

2. Die freien Endverästelungen im Stratum subpapillare und papillare sind einfach gebaut. Ihre Äste sind kurz und zart, es treten manchmal Verdickungen an ihnen auf. Die längere Hauptfaser gibt einige kurze Ästchen ab, die sich unter der Basalmembran und in den Papillen ausbreiten. In manchen Papillen finden sich Nervenfasern, die bis an die Spitze ansteigen und entweder dort verdünnt und zugespitzt endigen oder sie bilden Schlingen und ziehen an der Epithelgrenze entlang. Manchmal lagern sich die Fasern den unteren Epithelzellen an, die die Papille umgeben (siehe Abb. 2).

Ruffini hat in den Papillen der Fingerhaut des Menschen komplizierte Nervenfaserbüschel beschrieben, die er Fiocchetti papillari nennt. Ausführlich sind sie von Dogiel (13) in der Finger- und Zehenhaut des Menschen beschrieben und abgebildet. Es herrschen bei der Fußsohle des Meerschweinchens viel einfachere Verhältnisse.

Es wurden folgende Formen von freien Endverästelungen in der Fußsohle unterschieden:

a) Einfache dendritische Verästelungen, die aus einigen wenigen Ästen bestehen. Sie verdünnen sich und endigen frei.

b) Endschlingen, die sich in den Papillen ausbreiten (siehe Abb. 2).

Meine Befunde stehen hier in Übereinstimmung mit den Beobachtungen von Sfameni (siehe Abb. 1, 3, 8 s. A.). Feine varicöse Fasern, die Endverdickungen aufweisen, verlaufen gemeinsam mit jenen Nerven, die die oben beschriebenen freien Verästelungen bilden. Diese Nervenfasern steigen meistens schräg zu den oberflächlichen Partien der Haut und bilden ihre Endverdickungen an der Basis der Papillen. Die Faser zeigt einige aufeinanderfolgende Verdickungen — Varicositäten —, die in der Regel allmählich an Größe zunehmen. Die Endverdickung, die ich als kleines Endblättchen bezeichnen möchte, ist meistens vieleckig und sehr zierlich.

C. Die Endigungen in der Epidermis werden von kleinen Ästchen der baumförmigen Endverzweigungen unter der Basalmembran gebildet, die an die untersten Epithelzellen gelangen. Die Beobachtungen an Meerschweinchen habe ich durch Studien der Nervenendigungen im Epithel der Fußsohle der Katze, des Hundes und des Menschen erweitert. Die Nerven des Epithels der Fußsohle sind feine, mit kleinen Verdickungen versehene Fasern. Nervenfasern, die das Epithel bis zu den obersten Schichten des Stratum germinativum durchsetzen, finden sich hier nicht. Mit den von mir angewandten Methoden, die bei der

[1]) Abweichend bezeichnet Van de Velde (43) die oben beschriebenen Endkolben als Golgi-Mazzonische Körperchen. Ich nenne Golgi-Mazzonische Körperchen nur die in der Tela subcutanea gelegenen, meistens runden Körperchen, wie sie auch von Crevatin und Sfameni beschrieben wurden.

Schnauze verschiedener Säugetiere gute Bilder lieferten, konnten keine langziehende intraepitheliale Nervenfasern in der Epidermis der Fußsohle des Meerschweinchens, der Katze und des Hundes festgestellt werden. Ich habe die Schnauze und die Fußsohle eines und desselben Tieres der gleichen Behandlung unterworfen, und während ich in der Schnauze Nervenfasern in der Epidermis färbte, kamen solche nur in den untersten Schichten der Fußsohlenepidermis zur Darstellung. Diesen Versuch habe ich mehrfach und stets mit demselben Resultat wiederholt. Daraus schließe ich, daß die Fußsohlenepidermis die spezifischen Nerven des Epithels der unbehaarten Schnauzenhaut nicht besitzt. Es wurden in der Fußsohlenepidermis kleine zierliche fibrilläre Netze gefunden, die als Tastscheiben zu bezeichnen sind. Sie kommen häufiger in der dickeren Haut des sogenannten Tastballens vor. Sie sind von Dogiel für die Zehenkuppen der Katze beschrieben.

Die verschiedene Funktion der Sohlenhaut und der unbehaarten Schnauzenhaut läßt die Unterschiede in der Innervation erklären. Die Epidermis des haarlosen Teils der Schnauze ist ein besonders sensibles Organ. Die Epithelzellen sind als Sinneszellen zu bezeichnen. Die Epidermis der Sohle hat vor allem die Aufgabe des Schutzes vor Druck. Dadurch wird meine, schon in der Arbeit „Beiträge zur Kenntnis der Nervenendigungen im Epithel" (21) ausgesprochene Ansicht von der verschiedenen Innervation der Epithelien je nach der verschiedenen Funktion der betreffenden Hautpartie bestätigt.

Die in der Sohlenhaut des Meerschweinchens gefundenen Nervenendigungen lassen sich also kurz in der folgenden Tabelle (siehe Abb. 1 und 2) zusammenstellen:

	Tela subcutanea	Stratum subpapillare und papillare	Epithel
eingekapselte	1. typische Vater-Pacinische Körperchen 2. kleine Golgi-Mazzonische Körperchen	einfache und komplizierte Endkolben	
nichteingekapselte		1. einfache dendritische Verästelungen 2. Endschlingen 3. feine varicöse Fäserchen mit Endplättchen endigend	1. Merkelsche Tastscheiben 2. feine intraepitheliale Fäserchen in den untersten Schichten des Stratum germinativum

Die Kaninchensohle besitzt Haare, die in ihrem Aussehen und ihrer Größe von den Haaren der Schnauze unterscheidbar sind. Die gut eingeheilten Transplantate wiesen die Eigentümlichkeiten der Haut der Entnahmestelle auf. Die Haare behielten alle ihre Kennzeichen bei. Die histologische Untersuchung zeigte dieselbe Anordnung und denselben Bau der Haare, wie sie die normale Fußsohlenhaut aufweist. In der Sohle des Kaninchens finden sich Nervenendigungen an den kleinen und mittelgroßen Haaren und im Corium. Im Epithel konnte ich keine Nerven feststellen. Die Nerven der mittelgroßen Haare unterscheiden sich nicht wesentlich von den Nerven der gewöhnlichen sinuslosen Haare der Schnauze. Es konnten bei ihnen Nervenendigungen innerhalb der Glashaut nicht mit Sicherheit nachgewiesen werden. Die kleinen und mittelgroßen Haare der Kaninchensohle liegen in Gruppen zu mehreren zusammen. Die Wurzelscheiden der kleinen Haare bestehen meistens aus zwei oder drei Schichten von Epithelzellen. Zwischen den einzelnen von diesen dünnen Wurzelscheiden umhüllten kleinen Haaren sind feine Bindegewebszüge vorhanden, die den dünnen Balg der Haare bilden. Die ganze Gruppe von Haaren ist von dickeren Lagen von Bindegewebe umgeben. In diesen Gruppen sind die vorhandenen mittelgroßen Haare an ihrer dickeren äußeren Wurzelscheide und an dem stärker entwickelten Haarbalg zu erkennen. Die kleinen Haare haben wenig Nerven. Die Nervenstämmchen steigen von unten her zwischen den einzelnen Haargruppen auf, selten nur zwischen den einzelnen Haaren einer Gruppe. Nach Zurücklegung einer langen Strecke, die der Länge der Haare entspricht, endigen die Nerven an der Glashaut. Nicht an allen kleinen Haaren einer Gruppe konnten Nerven beobachtet werden. Die Nervenendigungen an den kleinen Sohlehaaren bestehen meist aus einigen geraden Terminalfasern und spärlichen Horizontalfasern. Beim Vergleich mit der Innervation der gewöhnlichen Schnauzenhaare scheinen mir die Horizontalfasern besonders stark reduziert zu sein. Es fehlen der Sohle die Sinushaare. Als Nervenendigungen im Corium treten nur die einfachen und spärlichen Verästelungen unter dem Epithel auf. In allen untersuchten Schnitten habe ich keine eingekapselten Endigungen gefunden. Es spricht dies mindestens für die geringere Bedeutung dieser Endapparate für die Sohlenhaut des Kaninchens.

4. Die normale Innervation des behaarten Teiles der Schnauze vom Meerschweinchen und Kaninchen.

Für die beiden Tiere werde ich die Nervenendigungen in der Schnauze zusammen besprechen, da sich die gleichen Innervationsverhältnisse finden.

Die Nervenendigungen an den Haaren der verschiedenen Säugetiere sind von Bonnet, Ostroumoff, Ksjunin, Szymonowicz, Tretjakoff,

Tello u. a. erschöpfend dargestellt worden. Die zusammenfassende Darstellung von Botezat (8) gibt eine Übersicht der Untersuchungsergebnisse dieses Gebietes. Ich habe die Schnauzenhaut bei Meerschweinchen und Kaninchen einer Nachuntersuchung unterzogen.

Die Sinushaare, die Venensinus besitzen, haben reiche und verschiedenartige Nervenendigungen. Diese sind im bindegewebigen Haarbalg, wie auch in der äußeren Wurzelscheide gelegen. Die epilemmalen Nervenendigungen sind:

1. Die geraden Terminalfasern oder Palisaden, die steil nach aufwärts verlaufen und in der Höhe der Wurzelscheidenanschwellung außer-

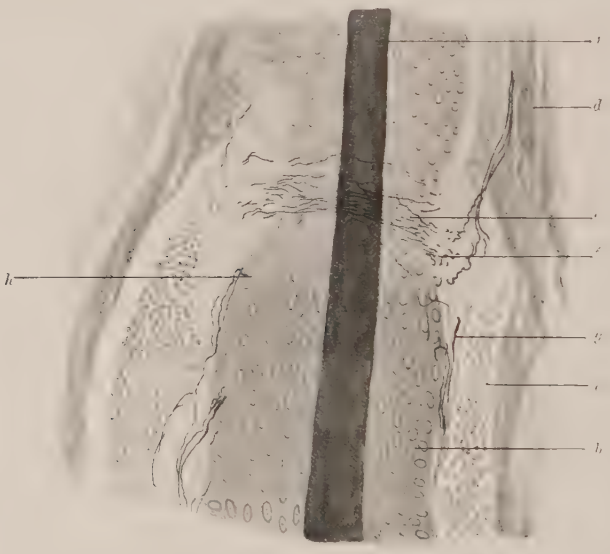

Abb. 3. Nervenendigungen an einem Sinushaar vom Meerschweinchen. Bielschowskysche Pyridin-Silbermethode. 30 μ. Vergr. 200.
a Haar; *b* äußere Wurzelscheide; *c* Blutsinus; *d* äußere Balglamelle; *e* Nervenring; *f* Endbäumchen; *g* Terminalfaser; *h* Tastscheibe.

halb der Glashaut birn- oder kolbenförmig endigen (siehe Abb. 3). Es fehlt ihnen jede bindegewebige Hülle. Ihre kolbenförmigen Erweiterungen stellen fibrilläre Netze dar, die um sich einen Neuroplasmahof haben.

2. An den bindegewebigen Balken des Sinushaares, die zwischen der inneren und äußeren Balglamelle gelegen sind, wurden baumförmige Verästelungen beschrieben. Auch an der äußeren Seite der Glashaut sind solche in großer Anzahl beobachtet und als Endbäumchen beschrieben worden (Ostroumoff und Ksjunin). Diese Nervenendigungen waren auch in meinen Präparaten gut zu sehen. Eine Nervenfaser teilt sich wiederholt, und die entstandenen Äste zerfallen in eine

große Anzahl von kurzen, verdickten Endästchen, welche die eigentliche Endigung bilden. Diese Büschel von verdickten Endästchen haben eingehend Ostroumoff und Ksjunin studiert. Die baumförmigen Endverästelungen an der Glashaut weisen, wie schon aus ihrer Bezeichnung hervorgeht, als wichtigstes Merkmal die reiche Verästelung auf. Verdickt sind die unzähligen Endästchen, in die sich die Fasern aufsplittern. Die Endbäumchen an der Glashaut sind von den beschriebenen einfachen Verästelungen im Stratum subpapillare und papillare der Sohlenhaut verschieden, wie aus der obigen Beschreibung und beigefügten Abbildungen hervorgeht.

3. Es sind im Haarbalg der Sinushaare vom Rind zylindrische einfache Endkolben beschrieben (Tretjakoff 42). Ich habe sie bei Durchmusterung zahlreicher Präparate nicht sehen können. Dies spricht für die außerordentliche Seltenheit der Endkolben bei den Sinushaaren. Es ist nicht ausgeschlossen, daß sie bei den Haaren meiner Versuchstiere ganz fehlen.

4. Die Schaltapparate nach Tretjakoff bestehen aus Bündeln geschlängelt verlaufender markhaltiger Nervenfasern.

In der äußeren Wurzelscheide der Sinushaare sind folgende Nervenendigungen vorhanden: 1. Tastscheiben und 2. freie intraepitheliale Nervenfasern. Die Tastscheiben sind die wichtigste und weitaus häufigste Nervenendigung der Sinushaare. Freie intraepitheliale Nervenfasern kommen in der äußeren Wurzelscheide gewöhnlich auch vor. Für die Einzelheiten verweise ich auf meine schon oben angeführte Arbeit (Kadanoff 21).

Außer den Sinushaaren finden sich in der Schnauze noch gewöhnliche sinuslose Haare, die ganz verschieden dick sind. Wir unterscheiden kleine und Übergangshaare. Ihrer differenten Größe entsprechend, besitzen sie verschieden reichliche Nervenendigungen. Die Übergangshaare haben durch die Ausbildung einer dickeren äußeren Wurzelscheide Ähnlichkeit mit den Sinushaaren. Auch sie weisen Unterschiede in ihrer Größe auf. Es gibt Exemplare, die kaum größer als die Übergangshaare sind. Sie unterscheiden sich dann von den Übergangshaaren lediglich durch die Blutsinus.

Zu dem bindegewebigen Balg der gewöhnlichen kleinen Haare ziehen zwei, selten mehrere kleine Nervenbündel markhaltiger Nervenfasern, die unterhalb der Mündung der Talgdrüsen den nervösen Endapparat bilden (Abb. 4). Es kommt manchmal ein Nervenstämmchen von den oberen Schichten des Stratum reticulare an die Haare heran. Der Endapparat besteht aus 1. geraden Terminalfasern oder Palisaden, die aufwärts gerichtet sind. Sie sind den Palisaden der Sinushaare ähnlich, etwas kleiner und dünner als jene. Sie stellen Endverdickungen verschiedener Größe dar. Es kommen auch zugespitzte Formen von Pali-

saden vor. 2. Aus horizontal oder zirkulär verlaufenden Fasern, die nach außen liegen, und die sich in feine Ästchen auflösen, um ein Endgeflecht zu bilden. Botezat unterscheidet einen horizontalen Haupt- und Nebenapparat. In meinen Präparaten habe ich auch dünne zirkuläre Fädchen gefunden, die sich in feinere Verästelungen auflösten. Ich sehe die Absonderung dieser Fasern als einen besonderen Endapparat als nicht genügend begründet an.

Die Übergangshaare der Schnauze weisen außer diesen beiden Arten noch Nervenendigungen in der äußeren Wurzelscheide in Form von ver-



Abb. 4. Nervenendigungen eines gewöhnlichen Haares in der Schnauzenhaut des Meerschweinchens. Bielschowskysche Pyridin-Silbermethode. 30 μ. Vergr. 350.
a Haar; *b* Talgdrüse; *c* äußere Wurzelscheide; *d* Nervenstämmchen; *e* zirkuläre Fasern; *f* Terminalfasern.

einzelten Tastscheiben auf. Diese Nervenendigungen wurden von Szymonowicz an den Haaren der Oberlippe des Menschen beschrieben und nachher von Botezat ausführlich studiert. Die vereinzelten Beobachtungen von kurzen Nervenfäserchen zwischen den äußeren Zellen der äußeren Wurzelscheide der Übergangshaare scheinen mir die Beschreibung dieser Autoren auch an meinem Objekt zu bestätigen.

Außer den Nervenendigungen an den Haaren sind in der Schnauze Endigungen im Bindegewebe unter dem Epithel vorhanden. Die Fasern, die solche bilden, sind höchstwahrscheinlich Zweige der Haarnerven und laufen der Basalmembran entlang, parallel der Hautoberfläche. Die Verästelung ist meist einfach. Reichlicher ausgestattete Verästelungen

wurden in der Nachbarschaft der Haaraustrittsstellen gefunden. Die Nervenfasern geben wenige kurze Ästchen ab. Diese gehen unter einem spitzen Winkel aus der Hauptfaser hervor. Die einfache Verästelungsweise dieser Endigungen am behaarten Teil der Schnauze ist vielleicht dadurch zu erklären, daß die anderen Nervenendapparate an den Haaren mächtig entwickelt sind. Aus diesen Endverästelungen zweigen Äste ab, die ins Epithel eindringen. An bestimmten Orten in der Nähe der Austrittsstellen der Haare, besonders der Sinushaare, konnten Nervenfasern im Epithel in bedeutender Zahl festgestellt werden. Die intraepithelialen Fäserchen erreichen die zweite, selten die dritte oder vierte Reihe der Epithelzellen der dünnen Schnauzenepidermis von der Basis an gerechnet. Sie sind wenig verästelt, verdünnen sich an ihrem Ende und verschwinden vor unserem Auge zwischen den Epithelzellen. Tastzellen konnten nur im Epithelwall der Austrittsstelle der Sinushaare festgestellt werden.

Endkolben habe ich im behaarten Teil der Schnauze nicht antreffen können. Ich bin der Überzeugung, daß sich diese Endigung hier nicht findet. Ich fand Endkolben nur am unbehaarten Teil der Schnauze, wo im Epithel auch lange senkrecht aufsteigende Nervenfasern vorkommen, die ich in meiner früheren Arbeit genau beschrieben habe (Kadanoff 21). Für unsere Versuche kommen diese Endigungen aber nicht in Betracht, denn nur der behaarte Teil der Schnauze wurde vertauscht.

Außer den beschriebenen Endigungen finden sich in der Schnauze noch Endigungen an den Muskelfasern, die der mimischen Gesichtsmuskulatur angehören. An diesen Muskelfasern sind sehr viele sensible Nervenendigungen zu beobachten. Diese sind genau von Dogiel (14a) für die Fasern der Augenmuskeln beschrieben worden, auf welche Arbeit ich verweise.

Die in der Schnauze der Versuchstiere gefundenen Nervenendigungen lassen sich in der folgenden Tabelle kurz wiedergeben:

1. Sinushaare	2. Kleine und Uebergangshaare	3. Corium	4. Epithel
a) gerade Terminalfasern b) Endbäumchen c) Tastscheiben d) dünne intraepitheliale Nervenfäserchen	a) gerade Terminalfasern, die zugespitzt endigen b) zirkuläre Geflechte [c) bei den Übergangshaaren vereinzelte Tastscheiben]	feine freie Endverästelungen (keine eingekapselte Endigungen)	dünne intraepitheliale Fäserchen evtl. bei den Austrittsstellen der Sinushaare Tastscheiben

5. Vergleich der Innervationsunterschiede der Sohle und der Schnauze.

Die Beschreibung der normalen Innervationsverhältnisse der Sohle und der Schnauze zeigt uns, daß in beiden Hautgegenden, besonders bei Meerschweinchen, die Art der Nervenendigungen verschieden ist. Folgende Unterschiede sind besonders hervorzuheben:

a) Beim Meerschweinchen.

1. Der Reichtum der Schnauzenhaut an Nervenfasern.

Die Schnauze besitzt eine große Zahl von Nerven, die an den gewöhnlichen Haaren, an den Sinushaaren, im Bindegewebe, im Epithel und an den Muskelfasern endigen. Die Sohle ist ärmer an Nervenendigungen.

2. Die topographische Verteilung der Nerven.

Die Nerven der Schnauze verlaufen senkrecht zu der Hautoberfläche zwischen den Haaren. Die Nervenfasern der Sohle zeichnen sich durch eine bestimmte Anordnung aus. Die von dem tiefen Geflecht abgehenden Nervenfasern verlaufen schräg zu der Hautoberfläche. Die Fasern des subpapillären Geflechts liegen meistens parallel dazu.

3. Die Verschiedenheit der Nervenendigungen.

Die Schnauze enthält Endigungen an den Sinus- und gewöhnlichen Haaren und keine eingekapselten Endigungen. Die Endbäumchen der Sinushaare zeichnen sich durch die reichliche Verästelung aus. Die Palisadenendigungen und die zirkulären Geflechte, die den sogenannten Nervenring um die Haare bilden, sind für die Schnauze eigentümlich (siehe Abb. 3 und 4). Die Sohlenhaut besitzt eingekapselte Nervenendigungen, von denen besonders die Endkolben häufig anzutreffen sind. Eigentümlich für die Sohle sind die einfachen Verästelungen im Stratum papillare und subpapillare, die sich durch ihre Form von den Endbäumchen an der Glashaut der Sinushaare unterscheiden. Das Epithel der Sohle besitzt, abgesehen von den untersten Zellschichten, keine Nerven (vgl. die Tabellen der Nervenendigungen, S. 258 u. 263!).

b) Kaninchen.

Die Unterschiede in der Innervation der Sohle und der Schnauze sind im Gegensatz zum Meerschweinchen nicht so scharf. Die Schnauzenhaut ist reichlicher innerviert. Man findet da eine größere Anzahl von Nerven. Ein bedeutender Teil davon endigt an den Sinushaaren. Die Sohle besitzt keine Sinushaare. Die kleinen Haare der Kaninchensohle besitzen nur wenig Nerven.

Die Kaninchentransplantate sollen mehr als indifferente Kontrolle gegenüber den Meerschweinchentransplantationen dienen. Sie zeigen, wie sich die Nervenendigungen ausbilden, wenn das Transplantat ähn-

liche, wenn auch viel einfachere Innervation besitzt, wie seine Umgebung. Das wirft auch etwas Licht auf die Vorgänge bei der Anheilung der Transplantate. Die Gewebe der Transplantate machen tiefgreifende Degenerations- und Wiederaufbauprozesse durch. Die Kaninchentransplantate sollen uns zeigen, ob die Gewebselemente der Transplantate nach diesen Degenerations- und Regenerationsprozessen noch Einfluß auf die Ausbildung von Nervenendigungen besitzen.

6. Nervenendigungen in den gut eingeheilten Transplantaten von Sohlenhaut in Schnauzenhaut.

I. Meerschweinchen. II. Kaninchen.

I. Die durchweg autoplastischen Transplantate zeigen das charakteristische Bild der Fußsohlenhaut (siehe Abb. 5). Die Epidermis besteht aus mehreren Lagen von Epithelzellen; die unteren Schichten enthalten viel Pigment wie auch die normale Sohlenhaut. Ich habe jedoch den



Abb. 5. Schnitt durch ein eingeheiltes Transplantat an der Schnauze des Meerschweinchens. 145 Tage nach der Operation. Bielschowskysche Pyridin-Silbermethode. 30 μ. Vergr. 55. *a* Epidermis; *b* Corium; *c* Nervenfaserbündel; *d* Nervenendigungen unter einem Epithelzapfen; *e* eine Endigung, die auf Abb. 11 vergrößert gezeichnet ist.

Eindruck, daß das Pigment in den Transplantaten in größeren Mengen als normal auftritt; vor allem die Zellen der unteren Epithelschichten sind damit vollgestopft. Das Stratum corneum ist etwas dicker als bei der normalen Haut. Die Coriumpapillen sind entsprechend denen der normalen Sohlenhaut spitz, schmal und ziehen an manchen Stellen hoch

ins Epithel hinauf. Im Corium sind hell gefärbte Stellen, in denen die Blutgefäße und Nerven verlaufen, ähnlich wie bei der normalen Sohle. Der Verlauf der Blutgefäße weist bisweilen gegenüber dem gewöhnlichen Verlauf Unterschiede auf. Es wurden Gefäße angetroffen, die sich neue Wege durch das Bindegewebe gebahnt haben. In vielen Fällen jedoch haben die Blutgefäße ihre ursprüngliche Lage beibehalten. Das Unterhautzellgewebe ist gut erhalten. Das gewöhnliche Aussehen der Sohlenoberfläche ist in den Transplantaten unverändert geblieben. Der Verlauf der Heilungsprozesse der Transplantate wurde nicht studiert. Nur vollständig eingeheilte Transplantate wurden untersucht.

Durch die Silberimprägnation wurde festgestellt, daß in den Transplantaten Nerven vorhanden sind, die bis in die Epidermis reichen. Die Transplantate werden meistens von der Seite oder von unten her durch die Narbe hindurch neurotisiert. Trotz der Verschiedenheit von Transplantat und Umgebung hat sich das Einwachsen der Nerven vollzogen. Die reichliche Verästelung der Nervenfasern an ihren Eintrittsstellen ins Transplantat spricht für die Schwierigkeiten, die ihnen in dem neuen Milieu entgegengetreten sind. Es sind an diesen Stellen auch häufig Befunde zu erheben, die für eine Hemmung der Regeneration sprechen.

Einige Transplantate, die ich in der im 2. Abschnitt gegebenen Aufzählung der Operationen nicht erwähnt habe, da die Tiere wenige Tage nach der Operation aus anderen Gründen eingingen, zeigen eine völlige Degeneration der Nerven. Bei einem Transplantat, 5 Tage nach der Operation, war der Zerfall der Achsenzylinder und der Markscheiden gut zu beobachten. Diese Erscheinungen wurden durch die Untersuchung von Transplantaten 8, 9 und 10 Tage nach der Operation vollkommen bestätigt. Wie es sich mit den anderen Gewebselementen der Nervenendapparate verhält, ob sie vollständig schwinden oder entarten, konnte ich nicht feststellen. Dazu sind andere Färbungsmethoden notwendig, die hier nicht angewandt wurden. Nach den Befunden der Silberimprägnation allein, kann man in dieser Frage keine Entscheidung fällen. Die Frage ist aber für die Bewertung der unten zu beschreibenden Untersuchungsergebnisse am nervösen Teil der Endapparate sehr bedeutsam. Um sie zu entscheiden, müßte man viele Transplantate 5—40 Tage nach der Operation mit Methoden für Plasma und Kernstrukturen untersuchen. Da ich nicht über genügend Material und Zeit verfügte, war es mir unmöglich, die Untersuchungen so weit auszudehnen. Ich kann aber vielleicht durch die Beobachtung älterer Transplantate nach Anstellung der Silberimprägnation doch noch einiges zur Klärung dieser Frage beitragen.

Die Nerven der Transplantate (siehe Abb. 5) schlagen häufig dieselben Bahnen ein, in denen vorher die Nervenfasern der normalen Sohle verliefen. Der subpapilläre Plexus ist nicht ausgebildet. Die

eingewachsenen Nervenbündel verlaufen meistens getrennt und bilden nur lokale Anastomosen. Es wurden aber in den Transplantaten häufig Nervenfasern angetroffen, die der gewöhnlichen Verteilung der Nerven in der Fußsohle nicht entsprechen. Die Fasern liegen frei im Bindegewebe. Bei den untersuchten Transplantaten von 9 und 10 Tagen nach der Operation, fand ich neben den, in den v. Büngnerschen Zellenbändern verlaufenden Nervenfasern, auch einzelne Fasern außerhalb dieser Bänder. Diese abirrenden Fasern laufen eine Strecke weit frei im Bindegewebe. Vielleicht entstehen von diesen abirrenden Fasern aus jene atypischen freien Nervenfasern im Bindegewebe, die ich oben beschrieb.

Die Nerven im Transplantat laufen häufig mit den Blutgefäßen zusammen. Man kann markhaltige und marklose Nervenfasern unterscheiden. Die marklosen Nervenfasern kommen häufig vor. Der größte Teil dieser Fasern wird von Ästen der regenerierten markhaltigen Nerven gebildet. Bei der Durchsicht der Transplantate hat man den Eindruck, daß sie viel mehr Nerven als die normale Sohle besitzen. Doch stehen sie im Reichtum an Nerven hinter der Schnauzenhaut zurück.

Trotz der genauen Untersuchung habe ich keine regenerierten Endkolben oder Vater-Pacinischen Körperchen finden können. Ob sie vollständig zugrunde gegangen sind, oder ob sie nicht neurotisiert wurden, ist eine Frage, die einer weiteren Untersuchung bedarf. In den Präparaten, die mit Silberimprägnation hergestellt sind, sieht man manchmal helle rundliche schwach gefärbte Gebilde in den Papillen, die an die bindegewebigen Kapseln der Endkolben erinnern. Wahrscheinlich sind die Endkolben ganz entartet. Das Fehlen eingekapselter Endigungen in den Transplantaten, wie sie sonst in der Sohle vorkommen, ist schwer zu deuten. Ob daran die fremden Nerven schuld sind oder ob die Zeit für eine Regeneration nicht ausreichte, oder ob endlich noch andere Ursachen dafür verantwortlich zu machen sind, ist ohne weitere Experimente nicht zu entscheiden.

Die physiologisch-klinischen Untersuchungen von Stransky (36) über die Wiederherstellung der Sensibilität in den transplantierten Hautstücken beim Menschen ergaben, daß der Lappen die spezifischen Sensibilitätsverhältnisse seines Mutterbodens besonders für die Berührungsempfindung beibehält. Stransky untersuchte meistens Stieltransplantate, bei denen sich vielleicht die Gewebselemente der Nervenendapparate der transplantierten Haut besser erhalten und bei der Regeneration neurotisiert werden. Bei meinen freien autoplastischen Transplantaten liegen die Verhältnisse insofern anders, als der kleine Hautlappen vollständig von seinem Mutterboden gelöst wurde und so viel stärkeren Veränderungen ausgesetzt ist. Diese ganz anderen Versuchsbedingungen und die Verschiedenheit der Untersuchungsobjekte lassen es von vorn-

herein unwahrscheinlich sein, daß ich meine Befunde für oder gegen die STRANSKYschen Anschauungen auswerten kann.

Es fanden sich in meinen Transplantaten von Meerschweinchen durchaus frei im Bindegewebe liegende Nervenendigungen. Diese sind meistens an der gewöhnlichen Stelle in dem Stratum subpapillare und papillare eingelagert. Ich kann bei den Nervenendigungen vier verschiedene Typen unterscheiden.

1. Es wurden an der Basalmembran der Epithelzapfen typische Endbäumchen angetroffen, die ihrer reichlichen Verästelung nach den End-

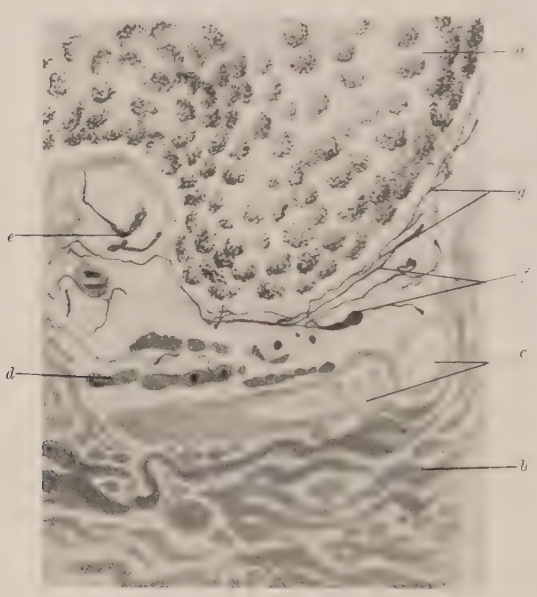

Abb. 6. Nervenendigungen an der Basalmembran in einem angeheilten Meerschweinchentransplantat. 133 Tage nach der Operation. BIELSCHOWSKYsche Versilberungsmethode. 30 a. Vergr. 480. *a* Epidermis; *b* Corium; *c* Blutgefäße; *d* markhaltige Nervenfaser; *e* Nervennetze; *f* palisadenförmige Nervenendigungen; *g* Nervenfasern an der Basalmembran.

bäumchen an der Glashaut der Sinushaare ähnlich sind. Die Fasern, die Endbäumchen bilden (siehe Abb. 6), verlaufen parallel zur Hautoberfläche an der Basis eines Epithelzapfens. Sie geben eine größere Anzahl kurzer Ästchen ab, die mit Verdickungen endigen. Diese Endigungen sind leicht von den im Abschnitt 3 beschriebenen dendritischen Verästelungen unter der Basalmembran der Sohlenhaut zu unterscheiden. Die Verästelungsweise, die Form einzelner Ästchen, ihre Endigung weichen erheblich in morphologischer Hinsicht von den dendritischen freien Verzweigungen der Sohlenhaut ab (vgl. die Abb. 2 und 6).

2. An der Basis breiterer Epithelzapfen wurden feine Nervengeflechte gefunden, die aus einigen von der Seite kommenden Nervenfasern entstehen. Die Fasern verwickeln sich stark, meistens sind sie horizontal gelegen. Manche von ihnen geben feine Ästchen an die basalen Epithelzellen ab (siehe Abb. 6). Diese Endigungen wurden in verschiedener Form angetroffen. Es fanden sich anscheinend geschlossene Geflechte, die an die Nervenringe um Haare erinnerten. Bei anderen, wie in der Abb. 6, überwiegen die freien Endästchen, die getrennt voneinander endigen.

Diese oben beschriebenen, den Nervenringen um die Haare ähnlichen Endverästelungen kommen auch im Stratum subpapillare vor. Dort

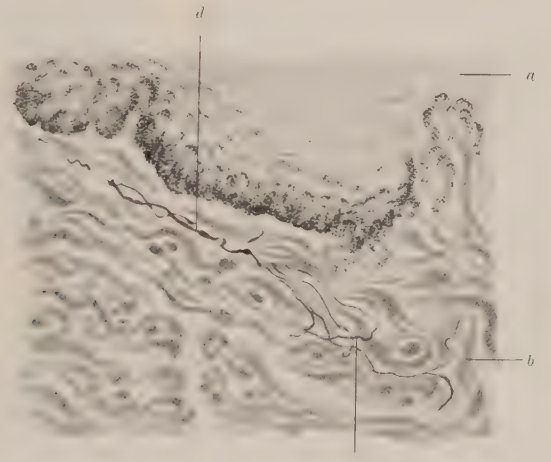

Abb. 7. Horizontal gelegene geflechtartige Nervenausbreitung unter dem Epithel in einem Meerschweinchentransplantat, 145 Tage nach der Operation. BIELSCHOWSKYsche Pyridin-Silbermethode. 30 μ. Vergr. 240.
a Epidermis; *b* Corium; *c* horizontale Nervengeflechte in den oberen Schichten des Stratum reticulare; *d* verdickt endigende Nervenfaser.

sind sie besser ausgebildet und nehmen eine größere Fläche ein. Die Form und die Verästelungsweise sind sehr wechselnd. Die horizontal gelegenen Fasern überwiegen. Sie hängen mit schrägen Anastomosen zusammen (siehe Abb. 7).

Neben diesen mehr horizontal gelegenen Nervenendigungen kommen andere vor, bei denen die Endästchen steil gegen die Oberfläche gerichtet sind (siehe Abb. 8, 9, 10 und 11).

3. Einige Nervenfasern, die steil zur Oberfläche aufsteigen, umfassen von unten her ein Epithelzäpfchen. Einzelne dringen durch die Basalmembran hindurch. Die basalen Schichten des betreffenden Zapfens werden von den Fasern umwickelt (siehe Abb. 8 und 10). Diese endigen meistens spitz. Ein weiterer Verlauf ins Epithel hinein kommt selten

vor. Es liegt hier eine Endigungsform vor, die der Sohle fremd ist. Der Verlauf der Endfasern, die nach dem Epithelzapfen hin ausstrahlen, wurde in der Fußsohle nicht angetroffen. Es scheint, daß die Epidermis der Transplantate einen Widerstand gegen die regenerierenden Fasern ausgeübt hat.

4. Als vierte Endigungsart sind die verdickten Enden starker Nervenfasern anzusehen, welche häufig gefunden wurden (siehe Abb. 11). Die dicke Nervenfaser verläuft im Bindegewebe nach den Papillen zu. Diese Endigungen machen den Eindruck von geraden Terminalfasern (Palisaden) der Haare, besonders der Sinushaare. Die Ähnlichkeit ist sehr

Abb. 8. Nervenendigungen in einem Transplantat vom Meerschweinchen. 140 Tage nach der Operation. O. SCHULTZEsche Natronlauge-Silbermethode. 40 μ. Vergr. 200.
a Epidermis; *b* Corium; *c* Nervenfasern, die ein Epithelzäpfchen umfassen; *d* Nervenfasern im Epithel.

weitgehend, auch sind sie in Dicke und Form den geraden Terminalfasern gleich. Sie wurden in Gemeinschaft mit Nerven gefunden, die den Haarnerven ähnliche Geflechte bilden.

Wie oben erwähnt, wurden selten Nervenfasern beobachtet, die die Basalmembran durchbrechen und in die Epidermis eindringen. In einer Anzahl von Fällen werden an der unteren Seite der basalen Epithelzellenschicht fibrilläre Netze gesehen, jedoch niemals mit voller Sicherheit die typischen MERKELschen Tastzellen. Die Beobachtung der Epidermis wurde dadurch erschwert, daß große Mengen von Pigmentkörnchen in den Epidermiszellen angehäuft waren. Leider waren zufällig alle gut gefärbten Transplantate von pigmentierten Stellen entnommen. Trotzdem kann ich feststellen, daß die MERKELschen Tastzellen, wie sie

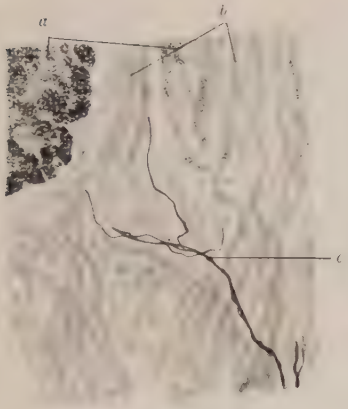

Abb. 9a. Eine Nervenendigung in einemMeerschweinchentransplantat. 145 Tage nach der Operation. BIELSCHOWSKYsche Pyridin-Silbermethode. 30 μ. Vergr. 240. *a* Epidermiszapfen; *b* Coriumpapillen; *c* Nervenendigung. (Die Epidermiszellen haben vielPigment.)

Abb. 9b. Nervenendigung in demselben Meerschweinchentransplantat. *a* Epidermis; *b* Corium; *c* Nervenendigung. (Die Epidermis ist stark pigmentiert.) Dieselbe Methode wie bei Abb. 9a. Vergr. 300.

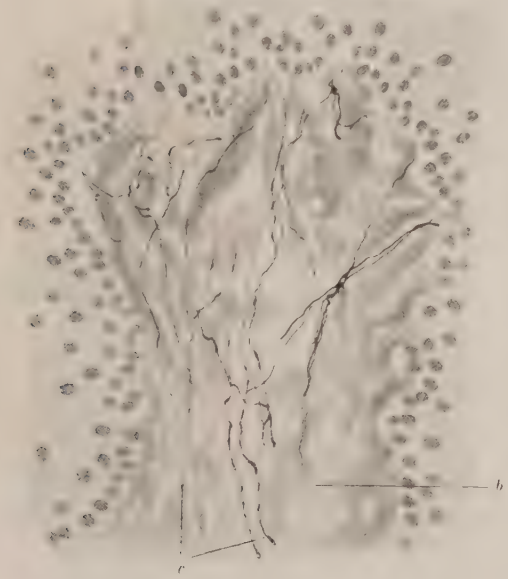

Abb. 10. Nervenendigungen in einem Transplantat vom Meerschweinchen, 140 Tage nach der Operation. O. SCHULTZEsche Natronlauge-Silbermethode. 40 μ. Vergr. 300. *a* Epidermis; *b* Corium; *c* spitz endigende Nervenfasern.

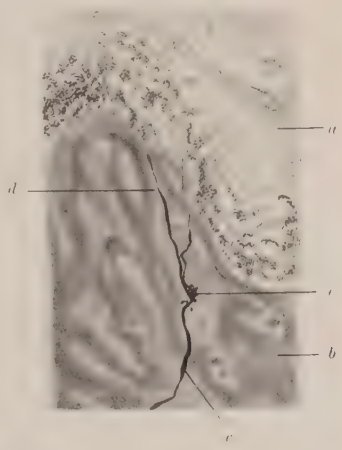

Abb. 11. Nervenendigung in einem Meerschweinchentransplantat, 145 Tage nach der Operation. BIELSCHOWSKYsche Pyridin-Silbermethode. 30 μ. Vergr. 240. *a* Epidermis; *b* Corium; *c* dicke markhaltige Nervenfaser; *d* Endigung, die einer Terminalfaser ähnlich ist; *e* Endbäumchen.

in der äußeren Wurzelscheide der Sinushaare zahlreich vorkommen, in den Transplantaten nicht gebildet wurden.

Außer den bisher beschriebenen Endigungen, die das gewöhnliche Bild der neugebildeten Nervenenden in den Transplantaten ausmachen, wurden einige Male ganz besonders mächtige Nervenendbildungen angetroffen. Dicke, markhaltige Nervenfasern (siehe Abb. 12), die zusammen in Bündeln verlaufen, lassen zahlreiche kleine langgestreckte Knäuel entstehen. Andere Nervenfasern desselben Bündels endigen verdickt in bandartigen Anschwellungen. Der ganze Apparat nimmt eine ausgedehnte Fläche ein. Die Natur dieser Bildungen ist nicht klar. Ob sie Produkte einer gehemmten Regeneration sind, oder ob sie als



Abb. 12. Komplizierte Nervenendbildung in einem Meerschweinchentransplantat, 142 Tage nach der Operation. Bielschowskysche Pyridin-Silbermethode. 30 μ. Vergr. 360.

eigentümliche Bildungen bei der Hauttransplantation auftreten, ist auf Grund meiner bisherigen Erfahrungen nicht zu entscheiden. Es kann nur das festgestellt werden, daß sie durch das Einwachsen eines stärkeren Bündels von Nervenfasern entstanden sind.

Neben diesen Endgebilden, deren Natur noch zweifelhaft ist, ist eine ganze Anzahl ganz dicker blind endigender Fasern bestimmt als eigentümliche Produkte einer gehemmten Regeneration anzusehen. Diese fanden sich meist in den unteren Schichten des Corium. Sie sind viel dicker und plumper als die oben beschriebenen Terminalfasern. Sie liegen entweder allein oder mit anderen Nervenfasern zusammen, die weiter verlaufen und erst nach Zurücklegung einer größeren Strecke enden.

Außerdem finden sich im Transplantat Nervenfasern, die in Verästelungsweise und Verlauf den Muskelnerven ähnlich sind. Ohne ge-

nügende Erfahrung möchte ich auf die Bewertung dieser Beobachtungen verzichten.

II. In den *Kaninchentransplantaten* sind die folgenden Innervationsverhältnisse zustande gekommen.

Auch hier wachsen die Nerven in die Transplantate hinein. Der Verlauf der Nervenfasern ist dem der Nerven in der normalen Fußsohlenhaut des Kaninchens ähnlich. Die Bildung von Nervenendigungen ist bei den 75 Tage alten Transplantaten noch nicht abgeschlossen. Man kann hier den Verlauf der Regeneration beobachten. Bei den älteren Transplantaten (135 Tage) sind die fertig ausgebildeten Nervenendigungen an den Haaren zahlreicher. Es finden sich aber auch kolbenförmig verdickt endigende Nervenfasern, die als Hemmungsbildungen der Regeneration zu deuten sind.

Abb. 13. Nervenendigungen an den Haaren in einem eingeheilten Transplantat vom Kaninchen, 135 Tage nach der Operation. O. SCHULTZEsche Natronlauge-Silbermethode. 40 μ. Vergr. 260.
a Haare; *b* Wurzelscheiden; *c* Nervenendigungen an den Haaren.

Die Nervenendigungen der Sohlenhaare sind neu gebildet, wenn auch im gewissen Sinne in gröberer Weise und darum von dem normalen Bild unterscheidbar. Die Endigungen an den gewöhnlichen Haaren bestehen, wie schon erwähnt, aus Palisaden oder geraden Terminalfasern und einigen Horizontalfasern. Viele und dicke Fasern bilden dieses zirkuläre Fasergeflecht. Die neu gebildeten geraden Terminalfasern sind kurz und unregelmäßig geformt. Der Sitz der neu gebildeten Nervenendigungen an den Haaren ist manchmal atypisch, doch sind, wie aus den beigefügten Abb. 13 und 14 hervorgeht, die Haarnerven als solche deutlich zu erkennen. Es ist somit eine vollständige Regeneration eingetreten. Es sind Unterschiede im Aussehen der Endigungen an den einzelnen Haaren vorhanden. Ich verzichte auf eine eingehende Beschreibung, die nur auf Grund zahlreicher Abbildungen möglich wäre.

Zunächst ist es nicht ganz leicht zu sagen, nach welcher Seite hin die ausgebildeten Nervenendigungen neigen, ob sie denen der Sohle oder der Schnauze ähnlicher sind. Den besten Fingerzeig gäbe die Durchbohrung der Glashaut, denn die Nerven der Sinushaare der Schnauze bilden hypolemmale Endigungen. Man hat den Eindruck, daß die

Nerven sehr nahe an die Zellen der äußeren Wurzelscheide herankommen, aber mit voller Sicherheit kann ich eine hypolemmale Endigung nicht nachweisen. Es scheint mir, daß die ausgebildeten Nervenendigungen den Einfluß der Schnauzennerven zeigen, doch erleiden sie durch die

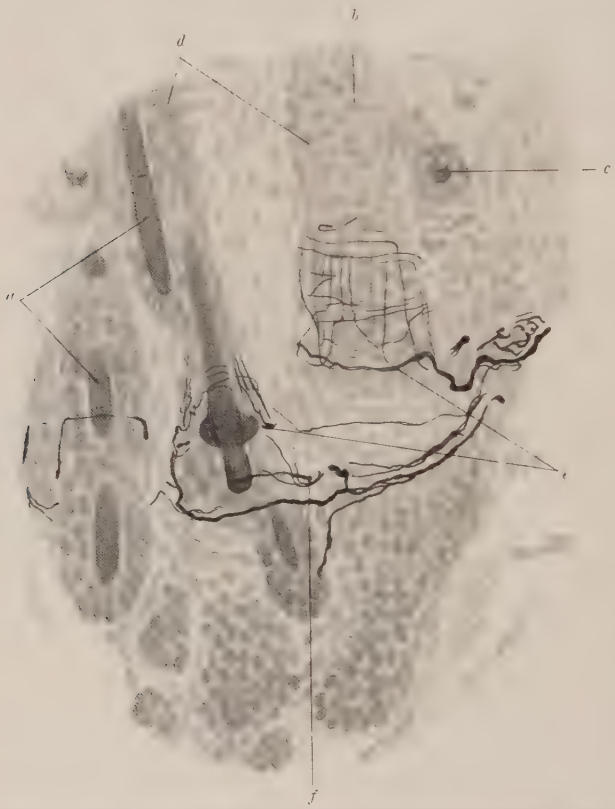

Abb. 14. Nervenendigungen an den Haaren in einem Kaninchentransplantat, die fast wie normal aussehen. 135 Tage nach der Operation. O. SCHULTZEsche Natronlauge-Silbermethode. 40 μ. Vergr. 320.
a Haare (kleine); *b* mittelgroßes Haar (die Wurzelscheide des Haares); *c* Talgdrüse; *d* Wurzelscheiden; *e* und *f* Nervenendigungen an den Haaren.

Ortsfremdheit in der Sohlenhaut gewisse Veränderungen. Von Interesse ist der Befund, daß bei den Kaninchentransplantaten typisch lokalisierte Nervenendigungen an den Haaren ausgebildet sind (siehe Abb. 14). Sie tragen gewisse, von der Norm abweichende Züge, so daß man sie von den normalen unterscheiden kann.

7. Kurze kritische Besprechung der Versuchsergebnisse. (Zusammenfassung.)

Nach der vorausgegangenen Beschreibung weisen die in den Transplantaten der Versuchstiere neu entstandenen Nervenendigungen mit den Endigungen der Schnauzenhaut eine weitgehende Ähnlichkeit auf (siehe Abb. 9). Somit liegt es nahe, anzunehmen, daß die einwachsenden Nerven die Fähigkeit haben, die ihnen in der Schnauzenhaut zukommende Endigungsweise auch in einer fremden Umgebung (Sohlenhaut) durchzusetzen.

An und für sich besitzen die sensiblen Nervenendigungen nicht eine eindeutige Form, wie z. B. die motorischen Nervenendigungen. Es handelt sich bei ihnen um äußerst mannigfaltige und voneinander stets stark abweichende Verästelungsformen. Es gilt das besonders für die freien Verästelungen an den bindegewebigen Haarbälgen und im Stratum subpapillare und papillare. Dies erschwert wesentlich die eindeutige Auswertung der gefundenen Nervenendigungsformen in den Transplantaten. Es kann nur die Feststellung einer mehr oder minder großen Ähnlichkeit in Frage kommen. Die Endigungen im Transplantat stehen nach meinen Befunden in morphologischer Hinsicht den Nervenendigungen der Schnauzenhaut näher als denen der Sohle.

Man kann einwenden, daß die gefundenen Nervenendigungen in ihrer Regeneration durch die Umgebung gehemmt sind und daher ihre zufällige Ähnlichkeit den spezifischen Schnauzennerven durch unbekannte andere Ursachen bedingt sein kann. Die allmähliche Entstehung der Nervenendigungen in den Transplantaten wurde nicht schrittweise verfolgt. Möglicherweise wird das Transplantat zunächst durch die Heilungsprozesse so weit verändert, daß die Gewebselemente seiner früheren Nervenendapparate völlig verloren gehen und keinen Einfluß mehr auf die Ausbildung der neuen Nervenendigungen ausüben können. Nun könnten nach Ausschaltung der ursprünglichen Nervenendigungen der transplantierten Haut (Sohle) zwar die Schnauzennerven allein bestimmend für die Form der neu entstandenen Nervenendigungen sein. Auf die neuen Nerven wird außerdem auch noch der Einfluß des gänzlich neuen, fremden Milieus wirksam. So könnten ganz neuartige, im Bindegewebe liegende und den Schnauzenendigungen nur äußerlich ähnliche, irreguläre Neubildungen entstanden sein. Daß im Transplantat keine willkürliche Verästelungsweise zur Ausbildung kommt, beweisen die Kaninchentransplantate, bei denen die neu gebildeten Nerven nicht unregelmäßige Endigungen im Bindegewebe, sondern typische Endigungen an den Haaren zur Ausbildung bringen. Die Umgebung macht sich hierbei in gewisser Weise geltend. Die Haare scheinen die Nerven an sich anzuziehen. Die letzteren bilden dann ihre Nervenendigungen in der für das Haar typischen Weise (siehe Abb. 14).

Ohne zu wissen, wie sich die Nervenendigungen ausbilden, wenn das Transplantat mit der Implantationsstelle gleichgebaut ist und wie sich die Regeneration der Nervenendigungen in der Schnauze und Sohle vollzieht nach der Durchschneidung der zugehörigen Nerven bei intaktem Endgebiet, ist eine einwandfreie Bewertung meiner Untersuchungsergebnisse unmöglich.

Es sei jedoch hier nochmals auf die große Ähnlichkeit der in den Meerschweinchentransplantaten neu gebildeten Nervenendigungen mit den Endigungen der Haarnerven in der Schnauze hingewiesen. Meine Ergebnisse beziehen sich hauptsächlich auf die Ausbildung der Haarnervenendigungen. In diesem Fall konnte festgestellt werden, daß die Haarnerven imstande sind, auch im fremden Milieu den Haarnervenendigungen ähnliche Endverästelungen zu bilden. Das können sie bis zu einem gewissen Grade aus sich selbst heraus, selbst wenn die Haare fehlen, wie die Versuche bei den Meerschweinchen zeigen. Ihrerseits besitzen sie keinen Einfluß auf die übrigen Gewebselemente des Transplantates. Die regenerierten Nerven sind nicht fähig, im Transplantate etwa die Bildung von Haaren zu veranlassen und die Gewebselemente des transplantierten Hautstückes zu verändern. Dafür spricht mit Bestimmtheit, daß die Merkelschen Tastzellen in den Meerschweinchentransplantaten fehlen. Die neuen Nerven benützen die im Transplantat für sie günstig erscheinenden Bildungen, z. B. Epithelzapfen, Basalmembran usw., um ihr gewöhnliches Verhalten zur Geltung zu bringen.

Meine Versuchsresultate stellen einen Beweis für die Nervenauswachsungstheorie bei der Nervenregeneration (Cajal) dar. Bei seinen Versuchen über die heterogene Regeneration kommt Boeke zu der Feststellung, daß die regenerierenden Hypoglossusfasern in der Mucosa und im Epithel der Zunge Nervenendigungen bilden, die den motorischen Endplatten ähnlich sind. Unter gewissen Bedingungen glaubt also Boeke, daß in einem fremden Gewebe angelangte Nerven ihre Eigenart behaupten können. Ich sehe diesen Gedanken durch meine Ergebnisse bestätigt. In einem einfacher gebauten Milieu (Sohlenhaut) angelangt, bringen die Haarnerven ähnliche freie Verästelungen hervor, die sie auch sonst unter normalen Bedingungen zu bilden gewöhnt sind. Vielleicht verhält es sich mit den eingekapselten Nervenendigungen anders. Sie üben wahrscheinlich einen größeren Einfluß auf die regenerierenden Nervenenden aus. Darüber kann ich auf Grund der bisherigen Untersuchungen nichts Sicheres aussagen.

Die Anregung zu dieser Arbeit empfing ich von Herrn Prof. Braus, durch dessen Entgegenkommen meine Arbeiten sehr gefördert wurden. Meinen so früh dahingegangenen, hochverehrten Lehrer werde ich stets in dankbarster Erinnerung behalten.

Literaturverzeichnis.

Es sind nur diese Arbeiten angeführt, die im Texte zitiert sind.

1. **Bethe, A.** und **Mönckeberg:** Die Regeneration der markhaltigen Nerven usw. Archiv f. mikroskop. Anat. **54.** 1899. — 2. **Bethe, A.:** Allgemeine Anatomie und Physiologie des Nervensystems. Leipzig 1903. — 3. Derselbe: Neue Versuche über Regeneration der Nervenfasern. Pflügers Arch. f. d. ges. Physiol. **116.** 1907. — 4. **Boeke, J.:** Studien zur Nervenregeneration I. u. II. Verhandel. d. koninkl. akad. v. wetensch. te Amsterdam (Naturwiss. Abt.). 1916 u. 1917. — 5. Ders.: Nervenregeneration und verwandte Innervationsprobleme. Ergebn. d. Physiol. **19.** 1921. — 6. Ders.: Regeneration sensibler Endkörperchen nach Nervendurchtrennung. Verslagen d. Afdeeling Naturkunde, Königl. Akad. d. Wiss., Amsterdam **31,** Nr. 7/8. — 7. **Bonnet, R.:** Studien über die Innervation der Haarbälge der Haustiere. Morph. Jahrb. **4.** 1878. — 8. **Botezat, E.:** Die Apparate des Gefühlsinnes der nackten und behaarten Säugetierhaut usw. Anat. Anz. **42.** 1912. — 9. **Braus, H.:** Die Entstehung der Nervenbahnen. Verhandl. d. Ges. dtsch. Naturforsch. u. Ärzte 1911. — 10. **Burrows, M. T.:** The growth of tissues of the chick embrio etc. Journ. of exp. zool. **10.** 1911. — 11. **Cajal, Ramon y:** Studien über Nervenregeneration. Übers. von J. Breßler, Leipzig 1908. — 12. **Crevatin:** Di aleune forme di corpusculi del connetivo sottocutanes. Bologna 1900. — 13. **Dogiel, A. S.:** Über die Nervenendapparate in der Haut des Menschen. Zeitschr. f. wiss. Zool. **75.** 1903. — 14. Ders.: Der fibrilläre Bau der Nervenendigungen in der Haut des Menschen und der Säugetiere usw. Anat. Anz. **27.** 1905. — 14a. Ders.: Die Endigungen der sensiblen Nerven in den Augenmuskeln usw. Arch. f. mikroskop. Anat. **68.** 1906. — 15. **Dubreuil, W. et Noel, P.:** De la greffe cutanée par transplantation total. Rev. de chirurg. Année 31, Nr. 1. 1912. — 16. **Gasiorowsky, N.:** Über den Einfluß des Kokains, der Durchschneidung des Nerven und mechanischer Reizung auf die Struktur der Grandryschen Körperchen. Polnisches Arch. f. biol. und med. Wissensch. Lemberg **1.** 1901. — 17. **Harrisson, R. S.:** Über die Histogenese des peripheren Nervensystems bei *Salmo salar*. Arch. f. mikroskop. Anat. **57.** 1901. — 18. **Held, H.:** Die Entwicklung des Nervensystems. Leipzig 1909. — 19. **Ingebrigtsen, R.:** Regeneration of axis cylinders in vitro. Journ. of exp. med. **17** und **18.** 1913. — 20. **Kadanoff, D.:** Eine besondere Nervenendigung in der Haut des Menschen. Zeitschr. f. d. ges. Anat. **72.** 1924. — 21. Ders.: Beiträge zur Kenntnis der Nervenendigungen im Epithel der Säugetiere. Ebenda **73.** 1924. — 22. **Krassin, P.:** Über die Regeneration der peripheren Nerven nach Verletzung. Internat. Monatsschr. f. Anat. u. Physiol. **25.** 1908. — 23. **Ksjunin, P.:** Zur Frage über die Nervenendigung an den Tast- oder Sinushaaren. Arch. f. mikroskop. Anat. **54.** 1899. — 24. **Lexer, E.:** Die freien Transplantationen. Neue dtsch. Chirurg. **26.** 1919. — 25. **Marinesco:** Recherches sur la régénerance des nerves peripheriques. Rev. neurol. Nr. 21. 1907. — 26. **Ostroumoff, P.:** Die Nerven der Sinushaare. Anat. Anz. **10.** 1895. — 27. **Perroncito, A.:** Die Regeneration der Nerven. Zieglers Beitr. z. pathol. Anat. **42.** 1907, auch **43** u. **44.** — 28. **Ranson, S. W.:** Degeneration and Regeneration of nerve fibers. Journ. of comp. neurol. **22.** 1912. — 29. **Ruffini, A.:** Sulla presenza di nuova forme di terminazion nervose etc. Siena 1898. — 30. Ders.: Sur les expansions nerveuses de la peau . Rev. gén. d'histol. 1905. — 31. **Schöne, G.:** Homoioplastik und Heteroplastik. Berlin 1912. — 32. Ders.: Austausch normaler Gewebe zwischen blutsverwandten Individuen. Bruns' Beitr. z. klin. Chirurg. **99.** H. 2.

1916. — 33. **Schulze, W.:** Transplantation. Dtsch. klin. Wochenschr. 1920. — 34. **Sfameni, P.:** Le terminazioni nervose delle papille cutanee, etc. Torino 1900. Ann. di freniatria e scienze affini. — 35. **Spielmeyer, W.:** Histopathologie des Nervensystems. Berlin: Julius Springer, 1922. — 36. **Stransky, E.:** Sensibilitätsuntersuchungen an transplantierten Hautstücken. Wien. klin. Wochenschr. 1899. Nr. 32/33. — 37. **Szymonowicz, L.:** Beiträge zur Kenntnis der Nervenendigungen in Hautgebilden. Arch. f. mikroskop. Anat. **45.** 1895. — 38. Ders.: Über die Nervenendigungen an den Haaren des Menschen. Ebenda **74.** 1909. — 39. **Tamura:** Die Folgen der Nervendurchschneidung am Entenschnabel. Arch. f. Entwicklungsmech. d. Organismen **51.** 1922. — 40. **Tello, F.:** Terminaciones sensitivas en los pelos y atros organos. Trabajos del laborat. de investig. biol. de la univ. de Madrid **4.** 1905. — 41. Ders.: Degénération et régénération des plaques motrices etc. Ibid. **5.** 1907. — 42. **Tretjakoff, D.:** Die Nervenendigungen an den Sinushaaren des Rindes. Zeitschr. f. wiss. Zool. **97.** 1911. — 43. **Velde, E. van de:** De fibrillaire Structuur der Zenuweindorganen (Deutsch). Diss. 1909. Leipzig: Georg Thieme.

Lebenslauf.

Ich bin am 30. 3. 1900 zu Schumen in Bulgarien geboren. Die Volksschule und das Progymnasium absolvierte ich in Sevliewo, wo mein Vater Kommandeur des kgl. bulg. 9. Art. Regiments war. Das Zeugnis der Reife erwarb ich im Jahre 1918. Nach dem Kriege begann ich mein medizinisches Studium an der deutschen Universität zu Prag im Sommer-Semester 1920. Vom Winter-Semester 1920/21 an studierte ich an der Universität Würzburg, wo ich die ärztliche Vorprüfung am 9. 11. 1922 und die ärztliche Prüfung am 14. 12. 1925 bestand.

Ausser dem vorgeschriebenen Studium der Medizin habe ich unter der Leitung von Herrn Prof. Hermann Braus im Anatomischen Institut wissenschaftlich gearbeitet.

Versicherung.

Ich versichere ehrenwörtlich, dass ich die vorliegende Arbeit selbstständig ohne andere Hilfe — ausser der in der Arbeit angegebenen Literatur — verfasst habe.

Würzburg, den 16. Dezember 1925.